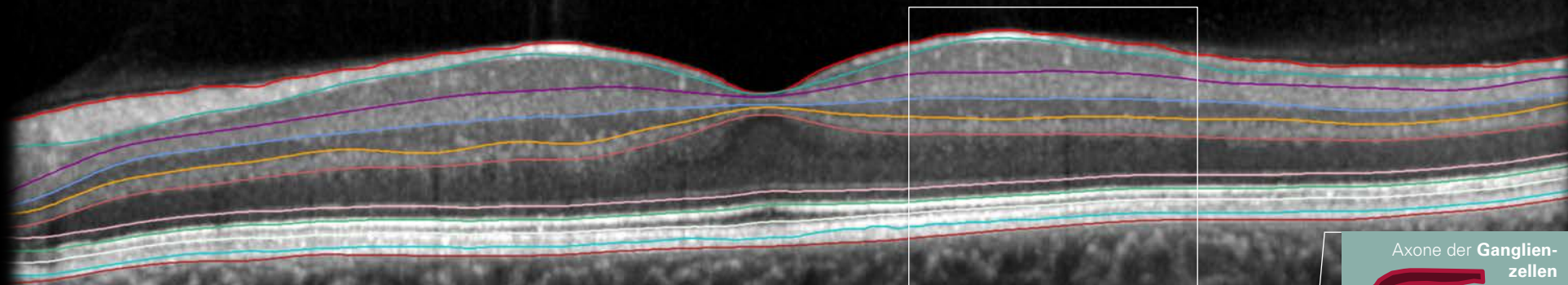


Handout: Netzhautschichten



Netzhautschichten

Abk.	Name	Englischer Name
ILM	Innere Grenzmembran	<i>Internal Limiting Membrane</i>
RNFL	Retinale Nervenfaserschicht	<i>Retinal Nerve Fiber Layer</i>
GCL	Ganglienzellschicht	<i>Ganglion Cell Layer</i>
IPL	Innere plexiforme Schicht	<i>Inner Plexiform Layer</i>
INL	Innere Körnerschicht	<i>Inner Nuclear Layer</i>
OPL	Äußere plexiforme Schicht	<i>Outer Plexiform Layer</i>
ONL	Äußere Körnerschicht	<i>Outer Nuclear Layer</i>
ELM	Äußere Grenzmembran	<i>External Limiting Membrane</i>
PR1/2	Fotorezeptorschichten	<i>Photoreceptor Layers</i>
RPE	Retinales Pigmentepithel	<i>Retinal Pigment Epithelium</i>
BM	Bruch'sche Membran	<i>Bruch's Membrane</i>
CC	Choriokapillaris	<i>Choriocapillaris</i>
CS	Choroidales Stroma	<i>Choroidal Stroma</i>

